Lane Medical Library

AUS DER ABTEILUNG FÜR ZAHN- UND KIEFERERSATZ
DES ZAHNÄRZTLICHEN INSTITUTES DER UNIVERSITÄT
MÜNCHEN
VORSTAND: PROFESSOR DR. KRANZ. LEITER: PROFESSOR DR. FALCK

DIE TOTALE GAUMENFREIE PROTHESE

INAUGURAL-DISSERTATION
ZUR ERLANGUNG DER DOKTORWÜRDE
IN DER ZAHNHEILKUNDE

VERFASST UND EINER HOHEN MEDIZINISCHEN FAKULTÄT
DER BAYERISCHEN LUDWIG-MAXIMILIANS-UNIVERSITÄT
ZU MÜNCHEN VORGELEGT VON

KEVORK KEVORKIAN
AUS SOFIA (BULGARIEN)

BAYERISCHE DRUCKEREI & VERLAGSANSTALT G. M. B. H.
MÜNCHEN 1931

Gedruckt mit Genehmigung der Medizinischen Fakultät
der Ludwig-Maximilians-Universität zu München

Referent: Prof. Dr. Falck

Meinen lieben Eltern in Dankbarkeit
gewidmet

Digitized by the Internet Archive
in 2026

https://archive.org/details/IA40154015_0239

Einleitung.

Jeder Prothetiker benötigt für die Herstellung einer funktionstüchtigen Prothese einen genauen Abdruck. Einen solchen erzielt man am besten auf dem Wege des Funktionsabdruckes, allerdings benötigt man hierfür einen individuellen Löffel. Da diese Punkte auch bei der gaumenfreien totalen Prothese zu berücksichtigen sind, finde ich es für nötig, sie näher zu erörtern.

Bisher hat man den Funktionsabdruck immer dann angewandt, wenn man sah, daß ein einfacher anatomischer Abdruck nicht genügte, oder wenn man schon von vornherein die Saugkraft der Prothese erhöhen wollte. Der Funktionsabdruck wird von Fränkel folgendermaßen definiert:

„Der Funktionsabdruck hat seinen Namen daher, daß er genommen wird während der Kiefer in Funktion ist, d. h. es soll durch ihn ein genaues Bild des Kiefers gegeben werden, während der Kiefer und die an ihm inserierenden Muskeln in Tätigkeit sind, damit nicht das eingesetzte Stück durch die Arbeit der Muskeln aus seiner Lage entfernt werden kann und durch Schaukeln oder Reibungen Verletzungen und Druckstellen erzeugen kann."

Ein weiteres Charakteristikum besteht in der ventilartigen Wirkung seiner Randzone. Schon im Jahre 1862 hat Schrott erklärt, daß der anatomische Abdruck, der zum größten Teil heute noch für totale Ersatzzwecke gebraucht wird, hierfür vollkommen unzulänglich sei, da beim Einführen der Abdruckmasse die am Alveolarfortsatz inserierenden Schleimhautfalten und Muskeln aus ihrer Lage gedrückt werden, so daß die spätere Prothese, wenn diese Teile in Funktion treten, abgehebelt und infolge ihres ungenauen, mehr oder weniger scharfen Randes größere Reibungs- bzw. Druckstellen erzeugt.

Aus fast denselben Gründen ergibt sich die Forderung für die Verwendung eines individuellen Löffels, da die üblichen käuflichen Abdrucklöffel infolge ihres gleichmäßigen, meist zu hohen Randes eine nicht unbeträchtliche Erhöhung bezw. Vertiefung des Vestibulum oris besonders in der Prämolarengegend und am Lippenbändchen

verursachen. Außerdem zeigt sich sehr oft bei Gebrauch der handelsüblichen Abdrucklöffel, daß gewisse Bezirke im Abdruck nicht ausreichend zu erhalten sind. Dies gilt besonders für den Ansatz des weichen Gaumens und die tuberositates maxillae, da die Abdruckmasse keine Stütze findet infolge des bogenförmigen Ausschnittes an der medianen Linie und des niederen distalen Löffelrandes. Ein Nachteil des anatomischen Abdruckes mit Gips, der den hydraulischen Gesetzen untersteht, ist darin zu sehen, daß er ohne Druck genommen wird und somit die von Supplee entdeckten Erscheinungen der Resilenz, das ist Nachgiebigkeit der Schleimhaut, unberücksichtigt läßt.

Die Saugkraft, die wir durch einen solchen Funktionsabdruck erzielen, wird uns am besten und sichersten bei Kiefern bestätigt, die ganz flache Alveolarkämme und keine gut ausgeprägten Tubera haben. Bei diesen Kiefern können wir mit einem anatomischen Gipsabdruck nicht viel erreichen.

Der Halt der Prothese beruht nach Köhler nur auf zwei Faktoren:

„1. Auf der Adhäsion zwischen Platte und Schleimhaut. Diese Adhäsion kommt dadurch zustande, daß der dünne Spalt zwischen Platte und Schleimhaut durch zähflüssigen Speichel ausgefüllt ist.

2. Auf der Ventilwirkung der Schleimhaut am Prothesenrand. Eine solche kann nur dadurch erreicht werden, daß der Prothesenrand bis auf die mit gut verschieblicher Submucosa versehene Mucosa vestibuli übergreift und womöglich ein wenig eingepreßt ist. Wird dann die Platte auf einer Seite abgehebelt, und folgt auf der Gegenseite die Schleimhaut dem Plattenrand, so wird das Eindringen von Luft und damit das Abfallen der Platte verhindert."

Der dritte Faktor für den Halt der Prothese ist die Luftdruckwirkung. Der kleine Spalt zwischen Platte und Kieferschleimhaut weist einen kleineren Luftdruck als die Mundhöhle auf und infolgedessen kann sich die Platte an den Kiefer ansaugen.

Durch diese Maßnahmen, nämlich die Herstellung des Ventilrandes, wird eine Prothese, die nach einem Funktionsabdruck angefertigt ist, meistens größer als eine, die nach einem anatomischen Abdruck hergestellt ist. Die Ausdehnung der oberen totalen Prothese bis zur beweglichen Schleimhaut dorsalwärts, also eine geringe Strecke über den harten Gaumen hinaus bis zur sogenannten Ah-Linie, wird in einigen wenn auch sehr seltenen Fällen von den

Patienten unangenehm empfunden. Es gibt Patienten, die sich nicht an die Größe bzw. Länge der Platte gewöhnen können trotz guten und festen Sitzes, da sie sich beim Sprechen und Schlucken behindert fühlen. Diese Tatsache können wir als Nachteil der Ventilrandprothese bezeichnen und darum müssen wir jede Methode begrüßen, die diesen Nachteil beseitigt und imstande ist die Prothese zu verkleinern, ohne daß dabei der feste Sitz verschlechtert wird.

Goldstein hat nun im Frühjahr 1930 eine Methode für eine Plattenprothese ohne Gaumenbedeckung, deren Ausdehnung nicht größer ist als wir sie bei partiellen Ersatzstücken zu sehen gewohnt sind, angegeben. (Abb. 2 und 3.)

Diese Prothese unterscheidet sich von denen mit ganzer Gaumenbedeckung erstens dadurch, daß bei ihr der Gaumen ausgeschnitten ist, zweitens daß zwei längliche palatinal unterhalb des Alveolarkammes verlaufende Saugkammern angelegt sind, und drittens durch die dem Prothesenrand entlang verlaufenden Kautschukleisten (noch Abschlußleisten genannt). (Abb. 1.)

Gründe zur Konstruktion gaumenloser Prothesen.

Ich will jetzt versuchen, zu erörtern, warum eine gaumenfreie totale Prothese angenehmer zu tragen ist als eine mit ganzer Gaumenbedeckung.

1. Jede Prothese ist ein Fremdkörper und wird auch vom Patienten als solcher empfunden. Und je größer die Platte ist, desto stärker empfindet der Patient den Fremdkörper im Munde. Die gaumenlose Prothese ist bedeutend kleiner und darum auch angenehmer.

2. Durch das Ausfallen der Gaumenbedeckung kann sich die Zunge in der Mundhöhle ungestörter bewegen und deshalb bemerken wir auch immer bei solchen Patienten eine reinere und unauffälligere Sprache als bei solchen, die gewöhnliche Prothesen tragen. Die ersteren überwinden viel schneller die durch das Ersatzstück verursachten Sprachschwierigkeiten als die letzteren.

3. Wenn auch das Organ der eigentlichen Geschmacksempfindung der Rücken und die Ränder der Zunge, vielleicht auch der weiche Gaumen und die vorderen Gaumenbögen sind, so spielt auch unzweifelhaft der harte Gaumen eine Rolle dabei. Zuweilen klagen Patienten über Geschmacksstörungen durch zu große Platten. Es handelt sich dann gewöhnlich um Tastempfindungen am harten

Gaumen, die das Gefühl des Würgens hervorrufen und eine Geschmacksempfindung übertönen. Verkürzung der Platte in der Mittellinie beseitigt meist diese Beschwerden. Oft werden die Klagen auch durch Ausschaltung der Tast- und Wärmeempfindung des harten Gaumens bedingt. Alle Patienten, die wir mit gaumenfreien Prothesen versehen haben, geben an, daß die Geschmacksempfindung der Speisen und Getränke sowie die Temperaturunterschiede völlig unverfälscht geblieben sind.

4. Auch einwandfreies Orientierungsvermögen in der Mundhöhle, wodurch Verbrennungen und Verätzungen des Pharynx vermieden werden, geben uns die Patienten, die gaumenfreie Stücke tragen, an.

5. Aspiration von Fremdkörpern, wie man sie bei Patienten mit gewöhnlichen totalen Prothesen zu sehen bekommt, dürfte bei gaumenfreien Stücken ausgeschlossen sein.

6. Die durch die große Fläche zum Teil bedingten unhygienischen Verhältnisse werden auf ein Minimum reduziert, — die Abschlußleisten verhindern, daß Speisereste sich unter der Platte ansetzen.

7. Es gibt Patienten, die besonders stark empfindlich am harten Gaumen sind. Man kann sehr schwer feststellen, ob diese Reize durch den Kautschuk oder durch die Gaumenbedeckung überhaupt verursacht werden. Wenn wir aber diesen Patienten eine gaumenfreie Prothese anfertigen, so sehen wir zu unserer und zu der Patienten Befriedigung, daß diese Prothese sehr gut getragen werden kann.

8. Goldstein gibt auch noch einen Vorteil an, den man vorläufig nur rein theoretisch betrachten kann, der aber von Trebitsch, Berlin, — jedoch auch nur rein theoretisch — bekämpft wird. Goldstein drückt diesen Vorteil folgendermaßen aus:

„Dadurch, daß die die Zahnreihe treffenden Kräfte sich direkt auf den Kieferfortsatz verteilen, ist seine physiologische Inanspruchnahme erhöht, wodurch die Atrophie entschieden, wenn auch nicht ganz aufgehoben, aber um so sicherer aufgehalten wird."

9. Als letztes soll noch erwähnt werden, daß durch das angenehmere Tragen dieser Prothesen der Schrecken der Patienten vor totalen Ersatzstücken wesentlich eingedämmt wird.

Die Goldstein'sche Methode zur Herstellung der gaumenfreien totalen Prothese.

Bevor ich die Ergebnisse meiner Untersuchungen mitteile, möchte ich erst das Verfahren angeben, nach welchem Goldstein die gaumenfreie Prothese herstellt.

Bei diesem Verfahren werden alle Faktoren, die dem Sitz einer totalen Plattenprothese förderlich sein können, weitgehend herangezogen, damit die Nichtbeachtung des Hauptfaktors, nämlich die Nichtbedeckung des ganzen Gaumens, durch Berücksichtigung eben jener anderen Faktoren kompensiert werden kann, ohne daß hierbei Halt und Funktion der Prothese beeinträchtigt werden.

Als ein guter Prothetiker gibt Goldstein als erstes die genaue Inspektion der Mundhöhle und besonders der Kiefer an. Man soll die Kiefer für sich betrachten und auch die umgebenden Weichteile und die Wange. Dann erfolgt die Beurteilung der Schleimhäute, ob sie straff anliegen oder nicht und inwieweit sie Formveränderungen unterliegen können, ferner betrachtet man die Beschaffenheit der Schleimhautfalten. Inserieren diese Falten bis in die Nähe des atrophischen Kieferfortsatzes oder werden dieselben bei noch nicht maximaler Oeffnung in einen Spannungszustand versetzt, so beseitigt Goldstein diese Falten auf chirurgischem Wege. In Lokalanästhesie mit 2prozentiger Lösung wird die Schleimhaut samt Periost an der Insertionsstelle durchschnitten und von der knöchernen Unterlage etwas losgelöst; jeder Schleimhautperiostlappen wird für sich genäht. Damit die Lappen nicht wieder verwachsen, legt Goldstein einen Jodoformgazetampon zwischen die Ränder, die mit zwei bis drei Nähten festgehalten werden. Am fünften und sechsten Tage werden Nähte und Tampon entfernt; bei guter Heilungstendenz kann man nach 14 Tagen zur Anfertigung der Prothese schreiten. Goldstein gibt ferner an, daß man in Fällen, in denen die tubera maxillae deutlich ausgeprägt sind, sofern keine störenden Unebenheiten des Kieferknochens und tief inserierende Schleimhautfalten vorhanden sind, Polsterung und Turgorzustand der Schleimhäute gut sind, stets damit rechnen kann, daß die Anfertigung totaler Plattenprothesen ohne Gaumenbedeckung von Erfolg begleitet sein wird. Erst nachdem Goldstein sich genau über alle Mundverhältnisse orientiert hat, schreitet er zur technischen Ausführung seiner Aufgabe.

Goldstein fertigt erst nach einem gewöhnlichen anatomischen Abdruck einen individuellen Löffel an, über den er folgendes angibt:

„Der Löffel muß so beschaffen sein, daß er größer ist als jener Teil des Kiefers, auf dem der Ersatz gemacht werden soll, also keinesfalls Löffel, die nach Abdrucknehmen mit irgendeiner Masse auf das so gewonnene Modell gestanzt werden, oder, was dem gleichkommt, Basisschablonen aus Schellack, die auf das Modell direkt angepaßt wurden und nachher zum definitiven Abdruck Verwendung fanden."

Nach der Meinung Goldstein's ist der auf dem Modell direkt hergestellte Löffel nach Einführung der Abdruckmasse eben um die jeweilige Stärke dieser Masse verkleinert, was entschieden auf die Weichteile einen unerwünschten Druck ausüben muß, wodurch naturgemäß die Präzision des Modells beeinträchtigt wird.

Der Löffel muß individuell angefertigt werden und mindestens so groß sein, daß er einen Teil des weichen Gaumens bedeckt, den gesamten Prozessus alveolaris seitlich und in der Höhe überragt, letzteres besonders an zwei Stellen, nämlich an der bukkalen Seite der tubera maxillae und am labialen Teil im Bereiche der Frontzähne, selbstverständlich bei vollständiger Wahrung der Bewegungsfreiheit der Muskelansätze. Der Abdrucklöffel, den Goldstein dazu verwendet, wird aus Zinn gegossen. Er schildert den Vorgang der Löffelherstellung folgendermaßen:

„Nach einem Orientierungsabdruck werden 3 rosa Wachsplatten aufgedrückt; die obere (3.) Wachsplatte wird von ihrer Unterlage durch Oel separiert und zum Abdrucklöffel modelliert. Für diesen so modellierten Löffel wird aus gewöhnlichem Gips eine Gußform hergestellt, die Zwischenlage nach Auskochen des Wachses und Austrocknen des Gipses durch Eingießen geschmolzenen Zinns erreicht. Der Löffel ist an seiner dem Pharynx zugekehrten Seite etwas gaumenwärts eleviert, bei ausgeprägten Tubera ist die dem Pharynx zugekehrte freistehende Wand des Tubers am Löffel entsprechend geformt. Im Bereiche der seitlichen Teile der Tubera und der Frontzähne geht der Löffel hoch hinauf. Die Anfertigung des Löffels ist sehr einfach und nicht zeitraubend."

Folgende Vorteile dieser Löffelart gibt Goldstein an: „Das Abdrucknehmen mit diesen Löffeln verhindert beim funktionellen Abdruck das gewohnte und selbstverständliche Entweichen der Masse, besonders bei stark ausgeprägtem Tuber, wo die Masse

über den Löffel einfach hinausquillt und besonders da vom Tuber abgedrängt wird. Aehnlich ist der Vorgang, wenn auch abgeschwächt, an anderen sehr wichtigen Stellen, wo wir dies nicht in Kauf nehmen dürfen, denn selbst der geringste Fehler beim Abdrucknehmen kann für den Erfolg von ausschlaggebender Bedeutung sein."

Da Goldstein zur Erzielung eines peinlich genauen Abdruckes vollkommene Trockenheit für nötig erachtet, gibt er 0,5 bis 1 mgr Atropinum sulfuricum und Eumydrin oder Bellafolin, um eine Speichelsekretion zu verhindern.

Patienten, die bereits eine totale Prothese tragen, sollen dieselbe ungefähr eine Woche vor dem Abdrucknehmen überhaupt nicht tragen. Goldstein berichtet weiter noch folgende Einzelheiten: „Bei Patienten, bei denen die angeführten Mittel nicht verabreicht werden können, trockne man die Mundschleimhaut, soweit es geht, rein mechanisch. Der Abdruck wird in Marmorgips ausgegossen; falls Zähne im Unterkiefer vorhanden sind, nehme ich einen Gipsabdruck."

Dann werden, wie bei jeder totalen Prothese, Basisplatten mit Bißwällen angefertigt und Zähne aufgestellt. Als Artikulator verwendet Goldstein den Gysi simplex. Bei der Aufstellung der Zähne macht uns Goldstein nur auf eines aufmerksam: „Die Zähne sollen, falls nur irgend möglich, auf den Alveolarfortsatz gestellt werden. Das Gipsmodell des Oberkiefers wird, bevor es in die Küvette eingebettet wird, folgendermaßen bearbeitet:

Am Modell an der palatinalen Seite des Proc. alv. an der pharyngeal zugekehrten Seite des Tubers und an der bukkalen Seite des Alveolarfortsatzes werden bei Herstellung der Prothese doppelte Abschlußrillen (Leisten) gemacht, von denen die innere Abschlußrille (die näher zum Kieferkamm gelegene) in die Gegend des Verlaufes der Arteria palatina anterior, also ans Ende des eigentlichen Proc. alv. zu liegen kommt. An der pharyngeal zugekehrten Seite des Tubers setzt sie sich in der Höhe des Knochenkernes fort, an der bukkalen Seite des Alveolarfortsatzes ist die Abschlußrille so angelegt, daß sie die Insertionsstellen der Schleimhautfalten nie erreicht. Die zweite Abschlußrille, die parallel zur ersten verläuft, stellt eigentlich keine Rille dar, sondern es wird an dem beabsichtigten Rand der Prothese am Modell ganz unbedeutend radiert.

Der Streifen zwischen der ersten Abschlußrille und der radierten Rille wird so breit gehalten, daß der Uebergang vom Proc. alv. in

das eigentliche Gaumendach (also die Biegung) mit inbegriffen wird. Ebenso wird an der dem Pharynx zugekehrten Seite des Tubers parallel und in derselben Breite radiert; bukkal reicht die Radierung nur bis in die Gegend des zweiten Prämolaren. Die Rillen und Radierungen werden selbstverständlich symmetrisch angelegt in Fällen, wo der Proc. alv. kaum angedeutet ist, also bei kleinem, flachem, atropischem Kiefer werden die Abschlußrillen entsprechend verlegt, wodurch dann die Basis der Platte sich naturgemäß relativ vergrößert.

Eine ganz seichte Kammer wird entlang der ganzen Alveole gaumenseits gelegt, ihre Tiefe wird durch eine zwei- bis dreifache 0,10 mm starke Zinnfolie bedingt. Diese Kammer nimmt ihren Anfang vor dem Tuber 2—3 mm, geht nie über den höchsten Punkt des Alveolarfortsatzes und endet ungefähr 2—3 mm vor der Mittellinie des Kiefers. Die den Gaumen bedeckende Wachsplatte wird ungefähr 1 mm abseits von den Abschlußrillen ausgeschnitten, dann einkuvettiert, vulkanisiert, ausgearbeitet und eingesetzt."

Zuletzt erwähnt noch Goldstein, daß er die Basis solcher Plattenprothesen auch aus Gold gegossen hat, die auch sehr befriedigend gewesen sein sollen.

* * *

So wurde die Herstellung der totalen oberen Plattenprothese ohne Gaumenbedeckung zum ersten Male von Dr. Ferdinand Goldstein, Prag, Marienbad, in der Zeitschrift für Stomatologie 1930 H. 5 geschildert.

Etwas Geschichtliches über diese Art Prothesen zu schreiben dürfte schwerfallen, da man in der Fachliteratur nichts finden kann, was auch Goldstein behauptet. Man kann nicht feststellen, ob Versuche oder gar Erfolge auf diesem Gebiete vorliegen. Man kann aber aus der Literatur den dringenden Wunsch entnehmen, Prothesen im zahnlosen Oberkiefer ohne Gaumenbedeckung herzustellen. Goldstein gibt selbst an, die ersten Versuche, die keine nennenswerten Erfolge darstellten, bereits vor vier Jahren gemacht zu haben. Erst vor sieben Monaten, also im Sommer 1929, gelang es ihm, am staatlichen Institut in Prag einen vollen Erfolg zu erreichen.

Wenn auch der Gedanke zur Herstellung einer gaumenlosen Prothese, nämlich die Ausschneidung des Gaumens, alt ist und die Befestigungsmittel dieser Prothese — Abschlußleisten und Saug-

kammer — nichts Neues sind, so ist es doch der anerkannte große Verdienst Goldstein's, die Prothetik mit dieser Art Prothesen bereichert zu haben, da doch die Vorteile einer solchen Prothese für den Träger nicht genügend hoch einzuschätzen sind.

Die Abschlußleisten sind schon vor mehr als 30 Jahren von Momme bekanntgegeben worden, indem er eine Abschlußrille quer durch den Gaumen am Ende der totalen oberen Prothese von einem Tuber zum anderen verlaufen ließ und so einen dichteren Abschluß gegen Eindringen von Luft und Speiseresten erzielen zu können glaubte. Oehrlein berichtet über solche Rillen in seinem Buche: „Leitfaden der Zahnersatzkunde" folgendes: „Eine besondere Methode, die ganze Platte als große Saugkammer herzustellen, hat Birkfeld, Hamburg, angegeben. Er gräbt außerhalb des Alveolarfortsatzes vom Tuber maxillare der einen Seite bis über die Mitte des Alveolarfortsatzes und nach der anderen Seite zum Tuber maxillare eine Rille von etwa 0,5 mm Tiefe auf das Gipsmodell ein und verbindet die beiden Tubera noch durch eine Rille, die quer über den Gaumen zieht. Dadurch wird der Rand der Prothesenplatte besonders scharf ausgeprägt und legt sich so dicht an die Schleimhaut an, während die dazwischenliegende Platte als große Saugkammer wirksam ist.

Um die Saugkraft noch zu erhöhen, gräbt er in vielen Fällen auch in den Abdruck Saugkammern von nierenförmiger Gestalt ein. Diese Vertiefungen ergeben auf dem Modell Erhöhungen, die dann wiederum in der Kautschukplatte Vertiefungen erzeugen. Um aber auch da den Abschluß möglichst vollkommen herzustellen, zieht er vorher auf dem Modell um die nierenförmigen Erhebungen herum eine Rille, die dann an der Kautschukbasis Erhöhungen zeitigt. Auf diese Weise hat Birkfeld eine doppelte Saugwirkung erzielt, die ganze Platte als große Saugkammer und dann auf dem Gaumendach nochmals 2 kleine Saugkammern."

Oehrlein selbt gibt folgendes Urteil über diese Art Prothesen ab: „Die Adhäsion derartiger Prothesen ist eine sehr gute, doch läßt sich diese Methode nicht überall mit gleich gutem Erfolge anwenden, da es sehr auf die Höhe der Alveolarfortsätze und deren Form ankommt."

Die wissenschaftliche Arbeit Goldstein's erweckte in unseren Kreisen den Wunsch, sie zu prüfen und sie, wenn möglich, zu vervollkommnen. Dies gab der vorliegenden Arbeit ihre Berechtigung und ich habe die Goldstein'sche Methode in unserem

Institut an 12 Patienten versucht und ausgebaut und bin in der Lage, diese Methode als äußerst befriedigend und nachahmenswert zu bezeichnen. Erwartungsgemäß führte der genaue Arbeitsweg, so wie ihn Goldstein vorschreibt, zu Erfolgen, jedoch bemühte ich mich, und zwar mit Erfolg, das Verfahren zu vervollkommnen und zu vereinfachen.

Bevor ich meine Erfahrungen und kritischen Betrachtungen anführe, möchte ich erst die interessantesten meiner Fälle näher beschreiben.

Die Goldstein'sche Methode in ihrer verschiedenartigen Anwendung am Patienten.

Fall 1 (Abb. 2): R. J., 65jährig, trug eine untere Prothese mit 13 Zähnen, im Oberkiefer eine totale Prothese, die nach seinen Angaben und unserer Feststellung als unbrauchbar zu bezeichnen war. Bei der Betrachtung des Oberkiefers konnte ich feststellen, daß er stark ausgeprägte Alveolarfortsätze und Tubera mit straff anliegender Schleimhaut und ein schön ausgeprägtes Gaumengewölbe hatte. Unter sich gehende Stellen waren nicht vorhanden, es war aber auch kein schwammiges Zahnfleisch festzustellen und keine hoch oben am Alveolarkamm ansetzenden Schleimhautfalten. Der ganze Kiefer war symmetrisch und man konnte ihn als einen für eine totale Prothese günstigen Kiefer bezeichnen.

Es wurden für den Patienten zwei obere Prothesen angefertigt: die eine mit ganzem und die andere mit ausgeschnittenem Gaumen. Bei der Anfertigung der letzteren habe ich mich ganz streng an die Angaben Goldstein's gehalten. Ich gab dem Patienten zuerst die gewöhnliche Prothese zu tragen. Nach einwöchiger Tragezeit äußerte sich der Patient über Sitz und Funktion sehr befriedigend. Ich behielt diese Prothese und gab ihm die gaumenfreie zum Tragen. Als er nach einer Woche wiederkam, konnte er sich nicht lobend genug über diese Prothese aussprechen. Sie saß tadellos und fest, da sie gut saugte. Durch die Leisten verursachte Druckstellen waren nicht zu bemerken. Die Sprache war deutlicher und, wie er angab, fielen ihm alle Bewegungen mit der Zunge viel leichter, da diese mehr Raum hatte. Der Geschmack beim Essen und Trinken war natürlicher und besser. Mit einem Wort, er war sehr zufrieden, daß er endlich nach 4 unbrauchbaren Stücken einen guten Ersatz bekommen hatte.

Am Gaumen und an der bukkalen Fläche der Alveolarfortsätze sah man blasse Linien verlaufen, die den Abschlußleisten der Prothese entsprachen. Um mich von der guten Funktion der Prothese zu überzeugen, ließ ich den Patienten ein Stück Apfel abbeißen, was er sehr leicht und sicher ausführen konnte. Die Prothese machte dabei keine Kippbewegungen.

Der Patient kam nach einem Monat wieder und ich konnte auf der Schleimhaut des Kiefers alle Erscheinungen einer Saugkammer feststellen, nämlich Hyperämie und Hyperplasie des Gewebes als Folge des negativen Druckes. Der Patient ist jetzt 7 Monate unter unserer Beobachtung, es hat sich jedoch bis jetzt nichts verändert.

Die Angaben dieses Patienten und die Beobachtungen, die ich an ihm machen konnte, wiederholten sich im großen und ganzen bei allen anderen. Um Wiederholungen zu vermeiden, werde ich bei der Beschreibung der übrigen nur die an diesen charakteristischen Versuche, Angaben und Beobachtungen angeben.

Fall 2 (Abb. 3): Frau W. F., 68 Jahre alt, trägt im Unterkiefer eine partielle Prothese mit 7 Zähnen und 2 Wipla-Klammern. Im Oberkiefer hat sie vor 5 Monaten in unserem Institut eine obere totale Prothese bekommen, mit der sie durchaus nicht zufrieden war, trotz unserseits festgestellten guten Sitzes. Der Kiefer war als günstig zu bezeichnen, da Alveolarfortsätze und Tubera gut ausgeprägt. Die Schleimhaut am Gaumen, besonders in der Gegend der Rugae palatine, ist auffallend weich, sie liegt nicht straff am Knochen an. Diese Stellen des Gaumens, die mit dieser Schleimhaut überzogen sind, haben beim Tragen der Prothese geschmerzt, bis der ganze Gaumen so geschmerzt haben soll, daß die Patientin das Stück nicht mehr tragen konnte. Was lag näher als der Gedanke, dieser Patientin eine gaumenfreie Platte anzufertigen, die auf diese empfindliche Schleimhautstellen des Gaumens nicht zu liegen kommt! Ich verfertigte ihr eine solche und nach einwöchigem Tragen konnte die Patientin diese Prothese nicht genug loben. Die Druckschmerzen beim Tragen der neuen Platte waren völlig verschwunden. Die Prothese war ihr sehr angenehm, ihre weiteren Angaben entsprachen denen des vorigen Patienten.

Nach einem Monat konnte ich auch bei dieser Patientin die Erscheinungen der Saugkammer feststellen. Sitz und Funktion waren einwandfrei.

Fall 3: Frau F. F., 49 Jahre alt. Im Unterkiefer waren Schneidezähne und Eckzähne vorhanden. Im Oberkiefer trug sie eine totale Prothese, die sie im Jahre 1917 bekommen hatte. Die Platte hatte einen Sauger, trotzdem aber fiel sie andauernd herunter. Der Sauger hatte den Oberkiefer deformiert und ich konnte eine knöcherne Vorwölbung (Torus palatinus) von der Größe eines Zweipfennigstückes am harten Gaumen feststellen. Da sonst die Alveolarfortsätze und die Schleimhaut günstig für unsere Prothese waren, habe ich mich entschlossen, ihr eine gaumenfreie Platte anzufertigen. Der palatinale Rand derselben hätte quer über den Torus verlaufen müssen, da sich aber hier durch den Sauger die Dicke der Schleimhaut verringert hatte und da mit der Zeit die Prothese und besonders die Abschlußleisten in die Schleimhaut eingesunken wären, so wäre die Anbringung ausgeprägter Abschlußleisten hier nicht möglich gewesen und hätte, abgesehen von den Druckerscheinungen, der Saugkraft beträchtlich geschadet und eine Kippung hervorgerufen. Infolgedessen mußte ich mich dazu entschließen, die ganze Saugervorwölbung in die Basis der Platte mit einzubeziehen, wodurch natürlich die Größe des Gaumenausschnittes verringert wurde.

Bei der Herstellung dieser Prothese benützte ich nicht das Goldstein'sche Abdruckverfahren, sondern fertigte einen Ventilrandfunktionsabdruck an. Ich stellte mir erst einen Kautschuklöffel nach einem gewöhnlichen Abdruck an. Zwischen Kautschuklöffel und Gipsmodell hatte ich einen Raum von der Dicke einer rosa Wachsplatte gelassen. Nun fertigte ich mit diesem individuellen Löffel und mit brauner und grüner Kerrmasse den Ventilrandabdruck an.

Sitz und Halt der Prothese waren sehr gut und trotzdem nur ein kleiner Teil des Gaumens freigelassen worden war, gab die Patientin an, daß dies für sie merklich angenehmer wäre, da Geschmack und Sprache natürlicher wären.

Nach einmonatigem Tragen konnte ich auch hier wieder die typischen Erscheinungen der Saugkammer feststellen.

Fall 4: Der Frau M. O., 43 Jahre alt, wurden vor 7 Monaten die letzten Zähne im Oberkiefer extrahiert und sie bekam gleich darauf ein totales Ersatzstück mit ganzem Gaumen- und einem Gummisauger. Die Frontzähne waren auf dem Zahnfleisch aufgeschliffen. Aussehen, Sitz und Halt der Prothese waren gut, aber trotzdem konnte sich die

Patientin nach 7monatigem Tragen nicht an die Prothese gewöhnen. Sie klagte über Schluckbeschwerden und gab an, daß die Länge der Prothese und der Sauger, die aber allein den Halt der Prothese sicherten, von Zeit zu Zeit Brechreize und Würgerscheinungen verursacht hätten. Der Zahnarzt, der die Patientin behandelte und der über unsere Prothesenart Bescheid wußte, übersandte uns die Patientin mit der Bitte, ihr eine gaumenfreie Platte anzufertigen.

Der Kiefer war sehr günstig und zeigte im Bereiche der Tubera und der Frontzähne etwas unter sich gehende Stellen. Ich fertigte die Prothese wieder nach einem Ventilrandfunktionsabdruck an, indem ich den starken Brechreiz der Patientin mit Bisphagintabletten bekämpfte. Die fertige Prothese zeigte einen guten Sitz, dagegen war der Halt der Prothese noch nicht ganz befriedigend. Ich übergab der Patientin das Ersatzstück mit der Weisung, es vorläufig nur mit Tragandpulver zu tragen.

Nach einer Woche hatte sich der Halt verbessert, da sich die Abschlußrillen in die Schleimhaut eingesenkt hatten. Die Patientin freute sich über das Ersatzstück, da sie jetzt keinen Brechreiz und kein Würggefühl mehr hatte. Die Frontzähne waren bei meiner Prothese nicht auf das Zahnfleisch aufgeschliffen, da sonst die Saugkraft der gaumenlosen Prothese beeinträchtigt worden wäre. Da die Patientin eine lange Oberlippe hatte, war das Aussehen dennoch befriedigend.

Fall 5: Frau F. W., 65 Jahre alt. Der Patientin mußte ich ein partielles Unterstück mit 8 Zähnen und ein totales Oberstück anfertigen. Der Oberkiefer hatte hohe Alveolarfortsätze mit gut ausgeprägten Tubera, die sogar unter sich gehende Stellen zeigten. Die Schleimhaut war, das Frontzahngebiet ausgenommen, straff anliegend. Dort war die Schleimhaut über dem Kieferkamm beweglich und schwammig und genau in der Mittellinie des Alveolarfortsatzes war auch ein erbsengroßes bewegliches kleines Fibrom festzustellen. Ohne diese Beweglichkeit der Schleimhaut wäre der Kiefer als günstig zu bezeichnen gewesen.

Da die Patientin eine chirurgische Behandlung des Oberkiefers ablehnte, entschloß ich mich dennoch, eine gaumenfreie Prothese anzufertigen, die — wie zu erwarten war — keinen festen Sitz und Halt gewährte. Sie senkte sich im Frontzahngebiet bei jeder Mundbewegung nach abwärts, was nur auf das schwammige Zahnfleisch zurückzuführen war. Im Bereiche der Tubera aber hielt die Pro-

these gut, da sie sich in den unter sich gehenden Stellen einklemmen konnte. Da ich mit dieser Prothese nicht zufrieden war, fertigte ich eine mit Gaumen an und benützte dazu einen Ventilrandfunktionsabdruck. Dieser Fall lehrt uns, vorsichtig mit der Indikation für Anfertigung von gaumenfreien totalen Prothesen zu sein.

Fall 6: Herr H. H., 52 Jahre alt, wollte ein neues oberes Ersatzstück bekommen. Der Oberkiefer zeigte Verhältnisse, wie wir sie uns günstiger für die Anfertigung der gaumenlosen Prothese nicht denken können: breite und gut erhaltene Alveolarfortsätze, stark ausgeprägte Tubera mit stark unter sich gehenden Stellen, symmetrisch und gut gewölbter Gaumen und eine überall glatt und straff anliegende Schleimhaut, deren Falten erst in der Umschlagsfalte zu verlaufen begannen. Angesichts dieser günstigen Kieferverhältnisse entschlossen wir uns, eine gaumenfreie Prothese nach einem ganz einfachen Gipsabdruck anzufertigen. Der Halt und Sitz der hergestellten Prothese war mehr als gut und der Patient war mit diesem Ersatzstück sehr zufrieden.

Fall 7: Herr H. W., 28 Jahre alt. Ein Patient, dessen Oberkiefer schon im 28. Jahre zahnlos war, was er seiner Unaufmerksamkeit und der radikalen Behandlung eines Technikers zuschrieb. Da der Kiefer sehr günstig war und da er als ein Prothesenneuling zu betrachten war, wollte ich ihm das Tragen eines Ersatzstückes durch die Anfertigung einer gaumenfreien Prothese angenehmer gestalten.

Ich war mit Sitz und Halt der fertigen Prothese sehr zufrieden, war aber sehr erstaunt, als der Patient nach 3 Tagen mich wieder aufsuchte und mir berichtete, daß er zwar über Sitz und Halt der Prothese zufrieden wäre, sich jedoch nicht entschließen könne, sie zu tragen, da sie einen ausgeschnittenen Gaumen habe und die Ersatzstücke seiner Verwandten und Bekannten nicht so gestaltet wären, weshalb er von diesen auch ausgelacht worden wäre. Trotz meiner Bemühungen, die Vorteile dieser Prothese ihm klarzumachen, lehnte er dieses Ersatzstück ab und wollte unbedingt ein solches mit ganzem Gaumen haben. Ich sah mich somit gezwungen, dem Patienten eine zweite Prothese mit Gaumen anzufertigen.

Fall 8: Frau F. M., 43 Jahre alt. Der Patientin wurde in unserem Institut eine totale obere Goldplatte angefertigt. Die Goldplatte wurde aus bikonstantem Gold (gaumenwärts Feingold und zungenwärts 18karätiges Gold) im Wipla-Laboratorium von

Dr. Elbrecht in Neu-Isenburg nach einem von uns eingeschickten Abdruck geprägt. Trotzdem der Kiefer günstig war, fiel die Prothese immer herab, da sie keine genügende Saugkraft aufwies. Die genaue Ursache dieses Mißerfolges konnten wir nicht feststellen, wir vermuteten nur, daß das Gewicht der Platte größer als Adhäsion und Luftdruck waren. Bevor wir aber eine neue Platte anfertigen wollten, entschlossen wir uns, diese Goldplatte zu einer gaumenfreien Prothese umstanzen zu lassen. Wir sandten die Platte mit dem Abdruck und mit den nötigen Angaben zum Nachprägen wieder nach Neu-Isenburg zurück. Die fertige gaumenfreie Goldplatte war um 4 g leichter und zeigte sehr gut ausgeprägte Saugkammern und Abschlußleisten (Abb. 4).

Der Halt der Prothese war jetzt sehr gut und das angenehme Tragen der gaumenlosen Goldplatte wurde von der Patientin immer besonders betont. Wir konnten nicht feststellen, ob der bessere Halt der Goldplatte auf das leichtere Gewicht oder auf die bessere Saugkraft der gaumenfreien Prothese zurückzuführen war.

* * *

Soviel kann ich über meine Patienten berichten.

Goldstein beschreibt in seinen zwei Arbeiten in der Zeitschrift für Stomatologie seine Patienten nicht näher. Er findet es für nötig, nur 3 Fälle aus seiner Praxis anzuführen, die die Funktionstüchtigkeit der gaumenfreien Prothese zeigen sollen. Da ich die letzten 2 Fälle wirklich interessant finde, und der letzte Fall uns sogar mit einem modifizierten Arbeitsweg zur Herstellung der gaumenfreien Prothese vertraut macht, so will ich die zwei Fälle mit den Worten Goldstein's schildern, was als Ergänzung zu der Beschreibung meiner Patienten zu betrachten ist.

„Der zweite Patient, der vor 2½ Jahren eine von mir angefertigte totale gaumenbedeckende Prothese — nebst vielen von anderen Herren angefertigten — hatte, deren Saugeffekt nichts zu wünschen übrigließ, bei dem aber diese Prothese — noch in erhöhtem Maße die anderen —, wenn er die Pfeife im Munde hielt, des öfteren losgehoben wurde. Nach Anfertigung einer gaumenfreien Prothese war er imstande, die Pfeife zwischen den Zähnen zu halten, ohne daß die Prothese sich auch nur einmal lockerte. Der dritte Patient hatte schon lange eine schlecht sitzende totale Prothese mit Gummisauger getragen. Die Kieferverhältnisse waren nicht günstig. Ich habe dem Patienten empfohlen, die Prothese

10 bis 12 Tage überhaupt nicht zu tragen, um eine günstigere Rückbildung der Schleimhaut, die chronisch infiltrativ hyperplastisch verändert war, zu erreichen, was aber der Patient ablehnte. Obwohl die Schleimhaut durch die alte Prothese sehr ungünstig beeinflußt war, habe ich mich dennoch entschlossen, einen Abdruck zu nehmen. Nach diesem Abdruck wurde eine gaumenfreie Prothese angefertigt. Der Erfolg war, wie ich erwartete, ein Mißerfolg. Doch wurde die Prothese vom Patienten trotzdem gern getragen, da er bereits die alte Prothese auch nur durch Zuhilfenahme der Zunge meisterte und die neue in derselben Art benützen konnte. Nach 14 Tagen wurde nunmehr unter wesentlich günstigeren Verhältnissen — da sich die Schleimhaut dieser Prothese angepaßt hat — ein Abdruck genommen, und weil, wie bereits erwähnt, auch die Kieferverhältnisse nicht besonders vorteilhaft waren, befürchtete ich, daß eine gaumenfreie Prothese nicht saugen werde. Ich fertigte daher eine den Gaumen bedeckende totale Prothese an, bei welcher aber die Abschlußrillen und die innere Konstruktion der Prothese dermaßen gestaltet wurden, wie ich sie für die gaumenfreie Prothese angegeben und beschrieben habe. Dadurch war mir die Möglichkeit gegeben, jenen Teil der Prothese, welcher sich außerhalb der Abschlußrillen befindet, jederzeit entfernen zu können, und die Funktionstüchtigkeit beider Prothesen bei ein und demselben Individuum zu erproben. Nach 4 Tagen mußte ich mich entschließen, den gaumenbedeckenden Teil jenseits der Abschlußrillen zu entfernen, da der Patient darauf bestand, eine gaumenfreie Prothese — wie vereinbart — zu besitzen, uns nun dezidiert erklärte, die alte, schlecht funktionierende, zuerst angefertigte, gaumenfreie Prothese dieser gut saugenden totalen Prothese vorzuziehen. Nach Ausschneiden des mittleren Teiles saugte die Prothese sehr gut und war zumindest so funktionstüchtig wie vorher."

Kritische Betrachtungen der Goldstein'schen Methode.

Den Goldstein'schen Abdruck lehne ich von vornherein ab. Ich fand, daß die Herstellung eines Zinnlöffels viel umständlicher ist als z. B. die Herstellung eines Kautschuklöffels. Der Zinnlöffel nach Goldstein ist etwas plump und hat einen Spielraum zwischen Löffel und Gipsmodell von der Dicke zweier Wachsplatten (das sind 4 mm), den ich zu groß finde. Dieser große Spielraum zwingt uns, beim Abdrucknehmen eine größere Menge Kerrmasse zu gebrauchen, und diese wieder zwingt uns, eine größere Kraft

anzuwenden, wenn wir den Kiefer abdrücken wollen, und werden dadurch verleitet, die Abdruckmasse bis weit über die Umschlagsfalte und über zum Teil tief inserierende Schleimhautfalten hinaufzupressen. Das müssen wir aber unbedingt vermeiden. Nach Abkühlen des Kerrabdruckes verwendet Goldstein ein ganz dünnflüssiges Gipsfutter und läßt es im Mund erhärten. Dieses Gipsfutter verbessert selbstverständlich die Genauigkeit des Abdruckes, aber es kann nicht die schon falsch abgedrückten Prothesenränder verbessern.

Ich betonte schon am Anfang meiner Arbeit, daß man mit den Goldstein'schen Angaben auch gute Resultate erzielen kann, ich glaube aber nach dem von mir erprobten gewöhnlichen Abdruckverfahren gleichwertige Resultate erzielen zu können. Ueber den Abdruck zur Herstellung einer gaumenlosen Prothese kann ich folgendes berichten:

Wir müssen einen großen Wert auf die Randgestaltung der Prothese legen. Man muß den Rand so gestalten, daß die durch die Nachgiebigkeit der Schleimhaut bedingte Bewegung nirgends die Möglichkeit des Luftzutritts unter die Platte gibt. Diese Randgestaltung können wir nur mit einem Ventilrandfunktionsabdruck erzielen. Das Verfahren, so wie wir es jetzt üben, besteht darin, daß zunächst nach einem anatomischen Abdruck ein individueller Löffel angefertigt wird, dessen Rand bis zur Grenze der beweglichen und unbeweglichen Schleimhaut heranreicht und die inserierenden Falten frei läßt. Am einfachsten verfährt man in der Weise, daß man einen von den gewöhnlichen Abdrucklöffeln mit niedrigem Rand wählt, aber darauf achtet, daß die Tubera vollständig umfaßt werden. Meist muß man, um das zu erreichen, etwas Wachs am hinteren Löffelrand auftragen. Vor dem Abbinden des Gipses zieht man zweckmäßig die Wange horizontal ab, auf diese Weise markiert sich ohne weiteres die Grenze, bis zu der der spätere individuelle Löffel reichen soll.

Auf dem so gewonnenen Modell wird der für den eigentlichen physiologischen Abdruck zu verwendende individuelle Löffel aus Kautschuk oder Metall angefertigt. Wir verwenden seit einiger Zeit das von der deutschen Gold- und Silberscheideanstalt herausgebrachte Löffelmaterial, eine 0,6 mm starke, mit den Fingern leicht zu prägende Zinnlegierung, an die man auch mittels Tinnol einen Griff anlöten oder mit Draht befestigen kann. Das Metall kann später eingeschmolzen und, wieder gewalzt, weitere Verwendung

finden. Den Löffel prägen wir nicht unmittelbar auf dem Modell, sondern überdecken zuerst das Positiv mit einer etwa 2 mm dicken Platte aus plastischer Abdruckmasse (Kerr oder Jakobsen) in derselben Ausdehnung, die der spätere Löffel haben soll, also beiderseits die Tubera umfassend, etwa dem Verlauf des harten Gaumens folgend und bukkal so weit den Alveolarrand fassend, wie der vorhin beschriebene anatomische Abdruck reicht. Auf dieser Platte wird, während sie auf dem Gipsmodell in situ bleibt, der Löffel geformt. Die Platte selbst bleibt dann nachher als vorgeprägt im erwärmten Löffel liegen und dient als Unterlage des eigentlichen physiologischen Abdrucks. Die Randgestaltung wird dann schrittweise mit grüner Kerrmasse ausgeführt. Wir können denselben Funktionsabdruck auch mit einem gewöhnlichen Kautschuklöffel erzielen. Der Kautschuklöffel muß um die Stärke einer rosa Wachsplatte größer als das Gipsmodell angefertigt werden. Bei günstigen und idealen Kiefern können wir die gaumenlose Prothese auch nur nach einem anatomischen Gipsabdruck anfertigen.

Um die Genauigkeit des Abdruckes noch zu erhöhen, gibt Goldstein, wie ich schon erwähnt habe, eine Stunde vor dem Abdrucknehmen 0,5—1 mgr Atropinum sulfuricum und Eumydrin oder Bellafolin und will dadurch eine volle Trockenheit der Schleimhaut erzielen. Wir machen alles das nicht, und wenn wirklich der Kiefer mit zähem Speichel belegt sein sollte, so wischen wir ihn mit Kochsalzlösung ab oder betupfen ihn mit Suprareninlösung 1 : 1000.

Nach dem physiologischen Abdruck verfahren wir so, wie wir es bei der gewöhnlichen totalen Prothese gewöhnt sind: also Basisplatten mit Bißwällen, Registrierung des Schlußbisses und der Bißhöhe, Aufstellen der Zähne, Probieren der aufgestellten Zähne im Munde des Patienten und endlich Ausarbeiten der Prothese in Wachs. Vor der Ausarbeitung der Prothese in Wachs werden auf dem Gipsmodell zwei parallel verlaufende Rillen eingeschnitten. (Abb. 5.)

Ueber diese Rillen möchte ich folgendes ausführen: Es ist am besten, man zeichnet sich mit einem Tintenstift eine Linie auf dem Modell, die auf der palatinalen Seite des Proc. alv. in der Gegend des Verlaufes der Arteria palatina anterior (sulcus palatinus), also am Ende des eigentlichen Proc. alv. zu liegen kommt. Dann verläuft sie auf der pharyngealen Seite des Tubers, und zwar auf der Höhe des Knochenkernes und auf der bukkalen Seite des Alveolarfortsatzes, wo die Linie so verlaufen muß, daß sie die Insertionsstellen der Schleimhautfalten nie erreicht. Das ist die erste Linie (die

näher dem Kieferkamm gelegene), und nun schneiden wir dieser Tintenstiftlinie entlang eine Rille in das Gipsmodell hinein. Diese Rille soll 1 mm tief und 1 mm breit radiert werden. Nun zeichnen wir uns eine zweite Linie auf, die mehr gaumenwärts zu liegen kommt und die parallel zur ersten verläuft. Diese Linie wird auch zu einer Rille radiert, die etwas breiter als die erste ist und nur einen halben Millimeter tief ist. Die zweite Rille ist von der ersten Rille 2 mm entfernt und reicht bukkal nur bis in die Gegend des zweiten Prämolaren.

Sind die Rillen, die in der fertigen Prothese als Abschlußleisten ausgeprägt sind, angedeutet, so werden die Saugkammern angelegt (Abb. 3.) Unterhalb des Alveolarkammes wird eine Zinnfolie in Stärke von 0,3 bis 0,4 mm aufgelegt. Diese Zinnfolie nimmt ihren Anfang 2 bis 3 mm vor dem Tuber, geht nie über den höchsten Punkt des Alveolarfortsatzes und endet ungefähr 2 bis 3 mm vor der Mittellinie des Kiefers. Die Rillen und Zinnfolien werden selbstverständlich symmetrisch angelegt.

Die den Gaumen bedeckende Wachsplatte wird ungefähr 1 mm über die Abschlußrillen hinaus ausgeschnitten, dann wird die Prothese in Wachs ausgearbeitet und dann erst einküvettiert, vulkanisiert, ausgearbeitet und eingesetzt (Abb. 1). An der bukkalen Seite des Tubers und der labialen Seite der Frontzähne soll die Platte möglichst hoch gehen.

Die Patienten gewöhnen sich nicht immer ganz leicht an die Abschlußleisten. Wenn die Kautschukleisten gut angelegt und genügend ausgeprägt sind, so klagen die Patienten über einen ständigen Druck, der sich über den ganzen Kiefer verteilt und ein Spannungsgefühl hervorruft. Dieser Druck verschwindet aber nach 3 bis 4 Tagen, da sich dann die Leisten in die Schleimhaut einsenken. Die Schleimhaut hat nicht an allen Stellen des Kiefers dieselbe Dicke und Nachgiebigkeit. Darum ist es beinahe immer nötig, an manchen Stellen, besonders wo der Kieferknochen stark zu fühlen ist, die Leisten nachträglich abzuflachen. Das ist ziemlich immer der Fall bei diesem Teil der Kautschukleisten, die über den Knochenkern der Tubera verlaufen. Um zu vermeiden, daß sich die Rillen beim Tragen als zu flach erweisen, sofern man sie aus übergroßer Vorsicht zu schwach ausgeprägt hat, stelle man sie lieber etwas stärker her, da sie sich ja später ohne weiteres bis zu dem gewünschten Grade abflachen lassen. Man muß eben der Platte Gelegenheit geben, sich gleichmäßig in die ganze Schleimhaut einzusenken.

Erklärung des festen Sitzes gaumenloser Prothesen.

Ich habe schon auf Seite 6 die Faktoren geschildert, die den Halt einer Prothese bedingen, nämlich Adhäsion und Ventilwirkung der Schleimhaut am Prothesenrand. Bei der gaumenfreien Prothese sind diese 3 Faktoren durch das Ausschneiden des Gaumens wesentlich verändert.

Die Adhäsion ist natürlich auch bei der gaumenfreien Plattenprothese vorhanden, da sie aber eine kleinere Berührungsfläche mit dem Kiefer hat, ist die Adhäsionskraft verringert. Darum eben hat Goldstein durch das Anbringen von Abschlußleisten und Saugkammern versucht, die Saugkraft der Prothese so zu steigern, daß dieselben der Platte einen festen Halt sichern. Nach vorherigem festen Andrücken der Platte entsteht beim Absinken durch das Eigengewicht oder unter dem Einfluß des Schaukelns beim Kauen ein luftverdünnter Raum, der durch die Abschlußleisten nach außen begrenzt wird; es wird also hier sozusagen die ganze Platte in eine einzige Saugkammer verwandelt und dadurch ist wohl der feste Halt und Sitz bedingt. Diese Erklärung, nämlich daß diese Prothesenart eine reine Saugkammer ist, wird auch von der Schleimhaut dieser Prothesenträger bestätigt. Wie ich schon öfters erwähnt habe, zeigt die Schleimhaut schon nach einer Tragezeit von nur wenigen Wochen alle Erscheinungen einer Saugkammer. Die theoretischen Erwägungen über die Auswirkung dieser Methode auf die Schleimhaut und Knochen schildere ich erst im nächsten Kapitel.

Die Abschlußleisten verhindern also das Eindringen von Luft in den luftverdünnten Raum zwischen Prothese und Kieferschleimhaut. Das können aber die Leisten erst dann, wenn sie gleichmäßig in die ganze Schleimhaut eingesunken sind. Die zwei Saugkammern, die palatinal unterhalb des Alveolarkammes verlaufen, verstärken die Saugkraft der ganzen Prothese.

Der Halt der Prothese wird noch durch die Ventilwirkung der Schleimhaut am Prothesenrand verstärkt. Und diesen so wichtigen Ventilrand kann man mit einem Ventilrandfunktionsabdruck viel besser erzielen als mit dem Goldstein'schen Funktionsabdruck. Die Verlegung der Abschlußrillen (des Randventils) mehr nach vorn in die Rugae palatinae transversae und seitlich entlang dem Proc. alv., an Orte, die praktisch nahezu als unbeweglich beim Abdrucknehmen und als fast unveränderlich betrachtet werden können, jedoch geeignet sind, infolge ihrer anatomischen und physiologischen Beschaffenheit eine für unsere Zwecke genügende Dichtung herbei-

zuführen, gestattet auch in der Funktion keine so großen Exkursionen wie die den Gaumen bedeckende totale Prothese, wodurch der Dichthaltung während der Funktion entschieden besser gedient und somit einer Abhebelung mehr Widerstand entgegengesetzt wird.

Daß die Prothese durchaus festsitzt, geht schon aus den Abbildungen hervor (Abb. 2 und 3). Jede nicht saugende Prothese würde ohne weiteres bei dieser Manipulation — dem maximalen horizontalen Abziehen der Wange — herabfallen.

Nun will ich noch eine Erklärung Goldstein's über den Halt der gaumenfreien Prothese anführen und gleichzeitig widerlegen.

„Wirken Kräfte auf eine totale den Gaumen bedeckende Prothese ein, die geeignet sind, den Prothesenrand in der Ah-Linie von ihrer Unterlage zu entfernen, so wird die Oeffnung zwischen Rand der Prothese und Gaumenschleimhaut eine viel größere sein als bei einer den Gaumen nicht bedeckenden totalen Prothese (Zeichnung „E"). Dies mag zugleich eine Erklärung dafür sein, warum trotz Eindringens von Luft und Speiseresten die Prothese nur selten hinunterfällt, obwohl man annehmen müßte, daß beim unterbrochenen Ventilverschluß die Prothese auch hinunterfällt. Aus dem Gesagten und der Zeichnung „E" ist klar ersichtlich, daß bei einer den Gaumen bedeckenden totalen Prothese im Falle einer Loshebelung mehr Luft und mehr Speisereste eindringen können als bei einer den Gaumen nicht bedeckenden totalen Prothese."

Aus der Zeichnung „E" ist wohl ersichtlich und verständlich, daß bei einer Abhebelung die Oeffnung zwischen Rand der Prothese und Gaumenschleimhaut bei einer gaumenbedeckenden Prothese, die also bis C_1 reicht, viel größer sein wird als bei einer den Gaumen nicht bedeckenden totalen Prothese, die also nur bis B_1 reicht. Die Loshebelung des Prothesenrandes vollzieht sich aber nicht nur in der Gegend der Ah-Linie, also bei A_1, bei der gaumenbedeckenden Platte, und bei B_1, bei der gaumenfreien Platte, sondern auch in der Gegend der Tubera, die ja auch von beiden Prothesenarten bedeckt werden. Darum wird bei einer Loshebelung der gaumenfreien Prothese die Oeffnung zwischen Prothesenrand und Schleimhaut in der Gegend der Rugae palatinae transversae kleiner sein als das bei einer gaumenbedeckenden Prothese in der Gegend der Ah-Linie der Fall ist, aber in der Gegend der Tubera wird die Oeffnung gleich groß sein. Infolgedessen können bei der gaumenfreien Prothese im Falle einer Loshebelung dieselben Mengen Luft und Speisereste eindringen wie das auch bei der gaumenbedeckenden Prothese geschieht.

Die eventuelle Beeinflussung der Schleimhaut und des Kieferknochens durch das Tragen gaumenfreier Prothesen.

Welchen Einfluß die nach dieser Methode hergestellten Stücke auf die Schleimhaut ausüben, wird uns erst die Zeit lehren. Ich erwähnte schon, daß nach einmonatigem Tragen der gaumenlosen Prothesen die Schleimhaut der Kiefer genau so aussieht wie wir es bei Platten mit Saugkammern zu sehen gewöhnt sind, nämlich infolge des negativen Druckes Hyperämie und Hyperplasie des Gewebes. Da die Prothesen erst vor einem Jahre angefertigt worden sind und diese Zeit zu kurz ist, um uns für oder gegen die gaumenlose Prothese entscheiden zu können, kann man diese Art Prothesen nur rein theoretisch beurteilen.

Dr. Trebitsch, Berlin, äußert sich über diese Frage folgendermaßen: „Die sorgfältige Abdrucknahme stellt nämlich keine ausreichende Kompensation dar. Sie kann wohl das Saugen der Prothese erzielen, zumal wenn man die Platte durch Auflegen von Zinnfolie entsprechend der Höhe des Kieferkammes ausspart und so einen Hohlraum erzeugt, der wie eine Saugkammer wirkt. Die Auflagefläche, die den Kaudruck auf die Schädelbasis weiterleiten soll, ist und bleibt jedoch verkleinert. Diese Ueberlegung veranlaßt uns bei der Beurteilung der neuen Methode zu einer gewissen Vorsicht und Zurückhaltung, die folgendermaßen begründet werden kann: Würde mit der verkleinerten Platte derselbe Kaudruck ausgeübt werden wie mit einer den Gaumen bedeckenden Platte, so wäre die Belastung pro Flächeninhalt im ersten Falle größer. Einer erhöhten Beanspruchung auf kleinerer Fläche kann jedoch der Knochen auf die Dauer nicht standhalten und es wird zu Resorptionen kommen. Anderseits ist aber zu beachten, daß die Toleranzbreite der Schleimhaut für Quetschdrucke gering ist und höhere Drucke nicht zuläßt. Bevor es zu schmerzhaften Quetschungen durch Mehrbelastung kommen könnte, veranlaßt die nervöse Selbststeuerung, daß ein schwächerer Kaudruck ausgeübt wird. Es wird also durch die Verkleinerung der Platte der Kauwert verringert."

Auf diese Behauptungen Trebitsch's erwiderte Goldstein folgendes: „Die Befürchtung, daß unter der gaumenfreien Prothese eine stärkere Resorption des Proc. alv. stattfinden wird, möchte ich nicht so apodiktisch hingestellt wissen. Ich bin eher geneigt, das Gegenteil anzunehmen, begründet damit, daß die die Zahnreihen treffenden Kräfte sich auf eine kleinere Fläche verteilen,

erfolgt eine physiologische Mehrinanspruchnahme des Kieferfortsatzes und somit wird eigentlich im allgemeinen der Atrophie entgegengewirkt. Ein gesteigerter Druck, insofern er sich im Rahmen des Physiologischen bewegt, ist uns erwünscht und muß zu keiner erhöhten Atrophie führen."

Die Goldstein'schen Behauptungen über die Kaukraft der Prothese kann ich nur bestätigen, da auch meine Patienten mit der Kaufunktion zufrieden sind und auch harte Aepfel abbeißen und zerkleinern können. Das Problem, ob mit der gaumenlosen Prothese dieselbe Kaukraft ausgeübt werden kann wie mit der gaumenbedeckenden Prothese, habe ich nicht gelöst.

Die Erwägungen von Dr. Trebitsch sind sicher nicht ohne weiteres von der Hand zu weisen und deshalb habe ich mir auch eine gewisse Beschränkung bei der Wahl der Prothesen nach dieser Art auferlegt. Anderseits muß ich Goldstein recht geben, wenn er sagt, daß die Erwägungen von Trebitsch mit den bisherigen praktischen Erfahrungen nicht in Einklang stehen. Wenn auch diese Erwägungen möglicherweise eine gewisse, allerdings theoretische Berechtigung haben, so kann uns doch über diesen einen und wohl wichtigsten Punkt ausschließlich das Abwarten einwandfreien Aufschluß geben.

Indikation und Kontraindikation der gaumenlosen totalen Prothesen.

Goldstein will auf Grund der Vorteile und der Annehmlichkeiten und auf Grund seiner bisherigen guten Erfahrungen die gaumenfreie Prothese in jedem Falle verwenden und die gewöhnliche totale Prothese nur dann, falls die gaumenfreie Prothese ihre Funktion nicht vollkommen erfüllen kann. Darunter versteht er Fälle, bei denen die Anbringung bestimmter Hilfsmittel nicht zu umgehen ist (wie z. B. Gebißfedern).

Trebitsch will dagegen die gaumenfreie Prothese nur auf jene Fälle beschränken, in denen ein Patient die Bedeckung des entsprechenden Teiles des Gaumens nicht vertragen kann, da er mit der destruktiven Veränderung der Schleimhaut und des Kieferknochens rechnet.

Wir wissen, daß nicht jeder Kiefer für diese Art Prothesen geeignet ist, darum muß man auf die Betrachtung des Oberkiefers vor dem Beginn der Behandlung, d. h. Anfertigung der Prothese, einen großen Wert legen. Ich konnte auch auf Grund meiner Erfahrungen

am Patienten, die zum Glück Fälle der verschiedensten Art darstellten, die Indikation und Kontraindikation zur gaumenfreien Prothese ausführlicher, als es bis jetzt geschehen ist, zusammenstellen.

Indikation.

1. Bei Kiefern mit wohlausgebildeten Alveolarkämmen und ebensolchen Tubera, die gut zu umfassen sind und mit einer straffen Schleimhaut überzogen sind, ist der Erfolg einwandfrei. Bei diesen Kiefern können wir die Prothese auch nach einem gewöhnlichen anatomischen Gipsabdruck anfertigen. Sind die Kiefer nicht so ideal ausgebildet, so müssen wir einen Funktionsabdruck anfertigen. Nicht nur der gut ausgebildete Kieferknochen ist für die Indikation maßgebend, sondern auch die Schleimhaut und Submucosa. Können sich die Abschlußleisten in die ganze Schleimhaut gut hineinpressen, so können wir auch auf einen guten Erfolg rechnen.

2. Ich empfehle die gaumenfreie Prothese auch bei Prothesenneulingen. Es gibt leider Patienten, die als erste Prothese einen totalen Zahnersatz bekommen müssen. Da bei diesen Patienten meistens die Alveolarfortsätze gut ausgeprägt sind, können wir auf einen guten Erfolg rechnen. Der Vorteil liegt aber dort, daß sich diese Patienten leichter an den Zahnersatz gewöhnen, da er viel kleiner und viel angenehmer zu tragen ist.

3. Die gaumenfreie Prothese ist außerdem noch bei solchen Patienten indiziert, die an einem starken Brechreiz leiden oder überhaupt die Bedeckung des entsprechenden Teiles des Gaumens nicht vertragen können. Solche Patienten sind mit der gaumenfreien Prothese sehr zufrieden und loben den Zahnarzt und seinen Zahnersatz.

Kontraindikation.

1. Zuerst möchte ich die Kiefer erwähnen, die einen atrophischen Alveolarfortsatz aufweisen und keine gut ausgeprägten Tubera haben. Auch Kiefer, die außer pathologischen Kieferveränderungen noch durch irgendeine Operation Knochendefekte aufweisen.

2. Kiefer mit schwammigem Zahnfleisch und mit tief inserierenden Schleimhautfalten sind auch kontraindiziert. Goldstein will solche Kiefer chirurgisch angehen. Wir haben in solchen Fällen von der Methode Abstand genommen und haben die Ventilrandprothese vorgezogen, schon aus dem Grund, weil es nicht jedermanns Sache

ist, Schleimhautfalten bis auf das Periost aufzuklappen und zu vernähen, außerdem ist ja dazu auch nicht jeder Patient zu bewegen.

3. Bei Kiefern, deren Torus palatinus stark vergrößert und mit straffer, unnachgiebiger Schleimhaut bedeckt ist, können wir den Gaumen nicht in so einer Ausdehnung frei lassen wie wir es gewöhnt sind, da wir die Abschlußleisten nicht quer über den Torus verlaufen lassen können. Die Anfertigung einer gaumenfreien Prothese bei diesen Fällen ist sinnlos, weil wir den Gaumen nicht genügend ausschneiden können.

4. Ich hatte Mißerfolge bei Kiefern, bei denen aus kosmetischen oder phonetischen Gründen die Frontzähne nicht auf den Alveolarfortsatz gestellt werden konnten.

5. Bei manchen Bißverhältnissen sind wir gezwungen, die Frontzähne auf das Zahnfleisch aufzuschleifen, so daß wir den Alveolarfortsatz nicht mit Kautschuk umfassen können. Bei diesen Fällen können wir selbstverständlich die gaumenfreie Prothese nicht anfertigen. Manchmal ist das Aufschleifen der Frontzähne der dringende Wunsch der Patienten, da durch diese Aufstellung der Zähne ein natürlicheres Aussehen zustande kommt. Ist die Oberlippe des Patienten so kurz, daß man beim Sprechen und Lachen das Zahnfleisch der Frontzähne sieht, so müssen wir seinen Wunsch unbedingt berücksichtigen unter Verzicht auf den Gaumenausschnitt. Ist es aber nicht der Fall, so können wir die gaumenfreie Prothese anfertigen.

6. Endlich ist die gaumenfreie Prothese bei den Patienten nicht zu empfehlen, die eine stark empfindliche Schleimhaut haben und sich sehr schwer oder niemals an die Kautschukleisten gewöhnen können. Solche Patienten, die es erfreulicherweise nur sehr wenig gibt, können sich überhaupt an kein Ersatzstück gewöhnen und klagen fortgesetzt über die Prothese.

* * *

Die behandelten Fälle haben gezeigt, daß man mit der Indikation zur Anfertigung von gaumenfreien totalen Prothesen sehr vorsichtig sein muß, wenn man keine Mißerfolge erleben will. Da ich aber jetzt Indikation und Kontraindikation, die bis jetzt nicht bekannt waren, festgelegt zu haben glaube, so denke ich auch, daß sich jeder Prothetiker vor Mißerfolgen schützen kann. Ist ein Kiefer für diese Art Prothesen indiziert, so kann man des Erfolges gewiß sein. Die Anfertigung der gaumenlosen Prothese fordert nicht be-

sonders große Kenntnisse, da sich die Methode sehr wenig von der Herstellung einer totalen Platte mit Gaumenbedeckung unterscheidet. Ich empfehle sie auch für die tägliche Praxis, da ihre Herstellung nicht viel umständlicher und zeitraubender ist, dagegen jedoch die Patienten außerordentlich zufriedenstellt, besonders solche, die sich lange Zeit mit Prothesen mit Gaumenbedeckung abquälen mußten, ohne sich an diese Ersatzart gewöhnen zu können.

Zuletzt sei mir gestattet, Herrn Prof. Dr. F a l c k für die liebenswürdige Ueberlassung des Themas und die reichlichst zur Verfügung gestellten Patienten sowie für seine freundlichen Ratschläge meinen verbindlichsten Dank auszusprechen.

Literatur.

F a l c k: Die totale Ventilrandprothese unter besonderer Berücksichtigung des Unterkiefers. Dtsch. Zahnärzt. Wschr. 1931, H. 5.

G o l d s t e i n: Totale obere Prothesen ohne Gaumenbedeckung. Zschr. f. Stom. 1930, H. 5.

G o l d s t e i n: Ergänzender Beitrag zur gaumenfreien Prothese. Zschr. f. Stom. 1931, H. 2.

K a n t o r o w i c z: Klinische Zahnheilkunde.

K ö h l e r: Elemente der klinischen Prothese.

O e h r l e i n: Leitfaden der Zahnersatzkunde.

S t a r k E r w i n: Ventilrandprothese und Hanau-Methode in ihrem Verhältnis zu den üblichen Methoden des totalen Zahnersatzes in der allgemeinen Praxis. Zahnärztl. Rundschau 1930, H. 43.

Lebenslauf.

Am 10. Februar 1908 wurde ich, Kevork Kevorkian, zu Philippopel (Südbulgarien) geboren als Sohn des Kaufmanns Hrand Kevorkian und dessen Ehefrau Margarete, geb. Heinz. Ende April 1910 übersiedelten meine Eltern nach Wien, um nach 4 Jahren, kurz vor Ausbruch des Weltkrieges, wieder nach Bulgarien, und zwar nach Sofia, zurückzukehren. Dort besuchte ich 4 Klassen der „Deutschen Volksschule zu Sofia", und nachdem diese Schule bei Kriegsende gesperrt wurde, besuchte ich 8 Jahre das „Erste Knabengymnasium zu Sofia". Dort erhielt ich am 12. Juli 1927 das Zeugnis der Reife. Das Studium der Zahnheilkunde begann ich im Wintersemester 1927 in München, blieb die ganze Studienzeit über in München und beendete mein Studium mit dem Wintersemester 1930/31. Im Sommersemester 1931 war ich als Doktorand immatrikuliert. Am 8. Mai 1931 erhielt ich das Zeugnis für erfolgreich bestandenes zahnärztliches Staatsexamen.

Abb. 1.
Eine fertige totale gaumenfreie Prothese, bei der man deutlich die Saugekammern, palatinalen Abschlußleisten und die gut umfaßten Tubera sehen kann.

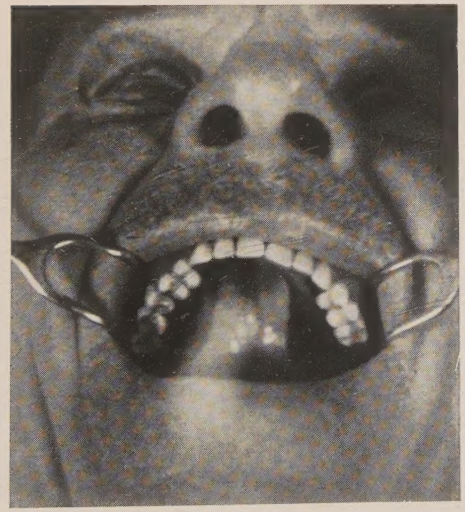

Abb. 2.
Siehe den Text unter Abb. 3.

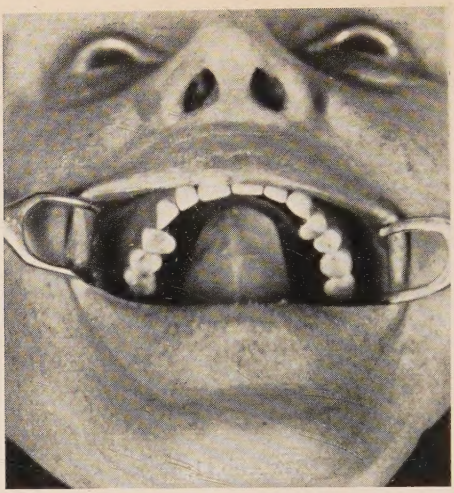

Abb. 3.

Patient mit totaler oberer Platten-Prothese. Aus dem Bild ist zu ersehen, daß der Halt der Prothese außerordentlich gut ist. Die Wange und die beweglichen Schleimhäute sind bis zur Aufnahme minutenlang so gespannt, daß bei nicht einwandfreiem Sitz und Halt der Platte dieselbe herabfallen müßte.

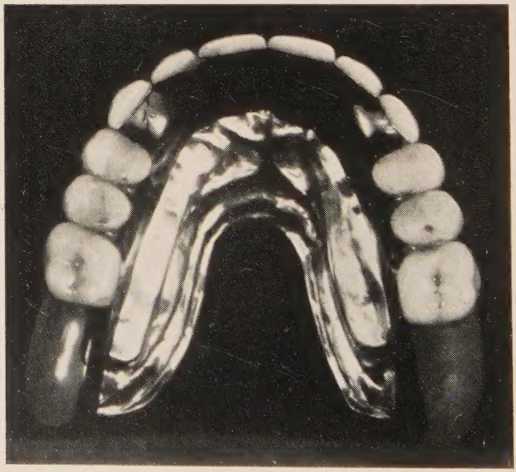

Abb. 4.

Eine fertige totale gaumenfreie Prothese, deren Basis aus Gold geprägt wurde. Der palatinale Teil der Abschlußleisten ist deutlich in der Goldbasis ausgeprägt zu sehen.

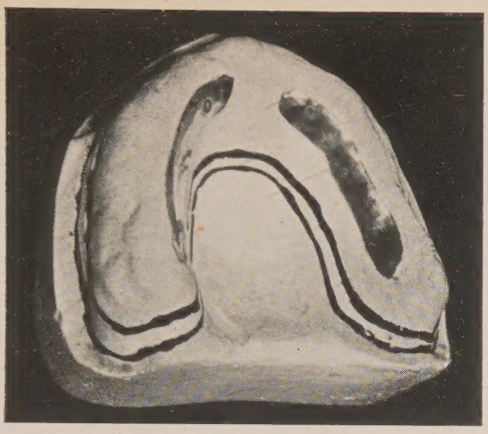

Abb. 5.

Ein Gipsmodell mit angedeuteten Abschlußrillen und angelegten Saugekammern. Die Abschlußrillen sind mit schwarzer Tusche angedeutet, um deutlicher zum Vorschein zu kommen.

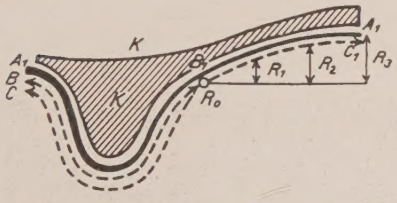

Zeichnung „E".

K = Kieferknochen. A_1 A_1 = Schleimhaut. B B_1 = jener Teil der gaumenfreien Totalprothese, der der Schleimhaut anliegt. C C_1 = jener Teil, der bei einer den Gaumen bedeckenden Totalprothese der Schleimhaut anliegt. R_3 zeigt die Größe der Entfernung des Prothesenrandes von der Schleimhaut bei einer den Gaumen bedeckenden Totalprothese. R_0 = die Entfernung bei der gaumenfreien Totalprothese. R_2 R_1 = die im proportionalen Verhältnis befindlichen jeweiligen Entfernungen der Prothesenplatte zu den korrespondierenden Gaumenschleimhautzonen.

Zeichnung E.

Aus Goldstein: „Ergänzender Beitrag zur gaumenfreien Prothese". Zeitschr. f. Stom. 1931, H. 2.